

# 心臓植込みデバイス患者の MRI 検査に関する運用指針

## 3 学会合同ステートメント改訂

2024 年 1 月 12 日  
日本医学放射線学会  
日本磁気共鳴医学会  
日本不整脈心電学会

### I. 心臓植込みデバイス患者の MRI 検査の安全性の推奨

#### 1-1. ステートメント改定の背景

国内では、2012 年に条件付き MRI 対応心臓植込みデバイスが保険償還され、施設基準を満たした医療機関においては、MRI カードを保有する MRI 対応心臓植込みデバイス患者の MRI 検査が安全に施行されている。条件付き MRI 対応デバイスシステムの保険償還後 11 年以上経過した現在まで、心臓植込みデバイス患者の MRI 検査における健康被害や重篤な事故の報告はなされていない。

従来ステートメントでは、MRI 検査が施行可能な条件付き MRI 対応デバイスシステムは、心臓植込みデバイス本体と接続されている経静脈リードが同一企業の製品で、かつシステムとして保険償還されていることが前提となっていた。一方、MRI 対応でないリード、遺残リードや心外膜リードの存在などに加え、禁忌となる装着品（コネクタ、など）があれば MRI 対応デバイスシステムには該当せず、MRI カードは発行されない。現在のステートメントでは、MRI カード保有者のみが、そのデバイスシステムの条件（1.5T または 3.0T、あるいは両方）に基づいて、新規植込み後 6 週間以上経過している場合にのみ MRI 検査が可能である。

しかし近年、MRI カード保有者に該当しない心臓植込みデバイス患者の MRI 検査の安全性について、多くの科学的エビデンスが蓄積されてきた。2017 年には、米国 Heart Rhythm Society (HRS) から心臓植込みデバイス患者における MRI 検査についてのコンセンサスステートメントが公表され、また 2021 年には European Society of Cardiology (ESC) から心臓植込みデバイス患者の MRI 検査に関するガイドラインが公表された。それらのステートメントおよびガイドラインでは、心臓植込みデバイス患者の MRI 検査の安全性に関して大きな見直しがなされている。特に、MRI 非対応デバイスシステム患者に MRI 検査を行うことは、安全性も踏まえた上で、患者のベネフィットが明らかにリスクを上回ると考えられる場合や、他に検査の代替手段がない場合、などの限られた状況においては MRI 検査を適切な院内プロトコールに基づいて行うことを容認する方針が打ち出された。これらの状況を踏まえ 3 学会（日本医学放射線学会、日本磁気共鳴医学会、日本不整脈心電学会）では、これまで報告されている臨床成績（多施設ならびに単施設での前向き試験と後向き試験、メタ解析）および検査の安全性について調査を行い、今回ステートメントの改訂を行った。

## 1-2. MRI 検査の心臓植込みデバイス患者に及ぼす影響

心臓植込みデバイス患者に MRI 検査を行う場合、MRI 検査室での強力な磁場が心臓植込みデバイス患者に与える影響として一般的に下記の可能性を認識しておく必要がある。

1. MRI 室内の静磁場の影響で、吸引力やトルクがかかり、皮下に植え込まれているデバイス本体の移動が発生する可能性がある。リードには磁性体が少ないため、リードのディスロジ（移動や脱落）への影響は少ないと思われる。
2. 勾配磁場の影響は、デバイス本体・リードに過剰電流が流入することで心房・心室筋に意図しない刺激（unexpected cardiac stimulation）による危険な不整脈の発生やデバイス本体の発熱が起こる可能性がある。
3. 高周波（RF）磁場の影響は、特に MRI 非対応心臓植込みデバイス患者においてリード先端周囲組織の温度が上昇し、組織にダメージをきたす可能性がある。
4. Reed switch への影響：Reed switch は、マグネットをデバイス本体にかざすことでプログラム変更を行う機能である。MRI 非対応心臓植込みデバイスではこの機能が強い電磁干渉によって影響を受ける可能性があり、非同期モードの状態になる可能性がある。
5. 電氣的リセット：強い電磁干渉下では、power-on-reset（バックアップ抑制モード）が発生し、ペーシング極性が単極になることがある。MRI 環境下での抑制モード（VVI demand mode）や単極状態では、oversensing が発生し、自己脈のないペーシング依存患者では心停止をきたす可能性がある。
6. デバイスの電池残量への影響：想定以上の電池消耗のためデバイス本体の早期交換手術が考慮され、電池交換指標に達している患者では、デバイス機能に影響が出る可能性がある。
7. 高周波（RF）磁場では、リセットが発生しない場合であっても、抑制モードでは oversensing が起こり、その結果自己脈のないペースメーカー依存患者では心停止をきたすことがある。また、植込み型除細動器（ICD）患者では不適切ショック作動や不適切作動が発生する可能性がある。

MRI 検査が心臓植込みデバイス患者に及ぼす影響には上記 1~7 が報告されているが、これらの影響の発生には多くの要因が関与する。また、MRI 室内の磁界強度、MRI 撮像条件、患者の体位、デバイス装着部位や患者の体格なども影響することが知られている。特に上記 4, 5, 7 においては、主に MRI 非対応デバイス本体が使用されていた患者で発生していたことが確認されていることから、これらの事象発生を予防するには MRI モード設定が可能な MRI 対応デバイス本体が植え込まれている必要がある。

条件付き MRI 対応デバイス本体には、1.5T MRI 対応または 3.0T MRI 対応（あるいは両者に対応）がある。実際の MRI 検査においては、それぞれ心臓デバイス本体の条件下でのみ MRI 検査が可能である。

### 1-3. 心臓植込みデバイス患者のMRI検査の施設基準と実施条件

#### a) 条件付きMRI対応心臓植込みデバイス患者（MRIカード保有者）

従来の3学会ステートメントで定められた条件に従い、MRIカード保有者にMRI検査を行う場合には、今回改訂された施設基準・実施条件（参考資料「条件付きMRI対応心臓植込みデバイス患者（MRIカード保有者）のMRI検査の施設基準および実施条件の改訂（2024年1月改訂）」）に基づいて行われるが、定められた撮像条件の厳守が求められる。

#### b) MRI非対応心臓植込みデバイス患者（MRIカード非保有者）

MRIカードを保有しないMRI非対応デバイス患者（デバイス本体がMRI対応であることは必須）のMRI検査は、ハイリスク症例である。今回新たに定められた新たな施設基準（表1）および実施条件（表2）を満たした医療機関において、検査のベネフィットが明らかにリスクを上回ると考えられる場合においてのみ施行されるべきである。また当然ながら、デバイス本体の撮像条件に従って行われなければならない。

表1. MRIカード非保有者のMRI検査の新たな施設基準

1. MRIカード保有者のMRI検査の施設基準および実施条件を全て満たしていること。
2. 放射線診断専門医、不整脈専門医、並びに磁気共鳴専門技術者がそれぞれ常勤していること。
3. MRI検査室の近接した部屋に、体外式除細動器と（一時）経皮ペーシングを備え、救急蘇生に対応できる体制が整っていること。
4. MRI検査依頼医師と不整脈専門医によるリスクの説明が行われ、文書による患者同意が取得されていること<sup>注1</sup>。
5. MRI対応心臓植込みデバイス新規植込み後6週未満の患者、およびデバイス本体はMRI対応であるがMRI非対応リード（legacy lead）患者、遺残リードを有する患者、等のハイリスク患者のMRI検査については、MRI検査時に循環器医師の立合いが求められる。
6. MRI安全管理のための登録システムに登録すること<sup>注2</sup>。

脚注：

- 1) 同意文書を参考とすること
- 2) 日本磁気共鳴医学会が運営している学会ホームページ「オフラベル植込み型心臓デバイスのMRI検査報告」への登録および入力

表 2. MRI カード非保有者の MRI 検査の新たな実施条件

1. MRI カード非保有者のデバイス本体は、MRI 対応機種であること。
2. MRI 検査時には、撮像前から終了後まで心電図あるいはパルスオキシメーターによるモニター管理を行う。
3. MRI 検査時には、体外ペーシング可能で心電図モニター付き除細動器、プログラマーおよび緊急事態に対応出来る準備が必要である。
4. MRI カード非保有者の MRI 検査を行う施設では、救急対応が可能なスタッフの下で、院内ワークフローおよび院内プロトコルに順守して MRI 検査を施行する。
5. 心臓植込みデバイス患者の MRI 撮像前後で、ペーシング閾値・心内電位波高値・リード抵抗などのパラメータを測定し、異常がないことを確認する。
6. ペースメーカ依存または自己脈のない患者の MRI 検査では、緊急一時体外式ペーシングの準備が必要である。
7. 心臓植込みデバイス患者においては、心拍応答機能などの付加機能をオフにする必要がある。また、同様に ICD 患者においては、MRI 撮像前に頻脈検出・治療機能をオフにする必要がある。
8. MRI 撮像を行う場合には、プログラム操作が可能なスタッフが撮像中も MRI 室で立ち会う必要がある。

## 2. MRI 非対応心臓植込みデバイス患者 (MRI カード非保有者) の MRI 検査と同意取得

### 2-1. MRI カード非保有者の MRI 検査

心臓植込みデバイス本体が MRI 対応であれば、MRI カード非保有者であっても、安全性のエビデンスから MRI 検査が可能と考えられる状況もある。

#### a. MRI 検査が可能と考えられる状況

- ・ MRI 非対応リード (legacy lead) で、リード機能自体は正常である患者
- ・ MRI 対応リードであるが本体とリードのメーカーが異なる患者 (mixed-brand)
- ・ デバイス本体と接続されていない心内膜遺残リードがある患者

#### b. 現時点では MRI 検査は控えるべきと考えられる状況

- ・ コネクターが使用されている患者
- ・ 心外膜リードを有する患者
- ・ リード不全を伴う患者

MRI カード非保有者の安全性に関するこれまでの報告では、デバイスシステム (ペーシング/センシング閾値、リード抵抗値、など) に異常を認めなかったとの報告が多いものの、対象患者数や MRI 施行数が少ないなど、安全性に関するエビデンスが弱いものもある。従って、明らかに患者の MRI 検査によるベネフィットが安全性のリスクを上回る場合においてのみ考慮すべきである。また、これまでの臨床研究の報告の多

くが 1.5T MRI 検査による報告であり、3.0T MRI 検査についての報告は非常に少ないことも認識しておく必要がある（但し、3.0T MRI であっても 1.5T MRI 検査とほぼ同様の安全性があったとの報告が多い）。

本ステートメント改訂版では、MRI 検査の安全性の観点から、MRI カード非保有者に MRI 検査を行う場合の安全性の推奨クラス、およびその根拠について記載した。

## 2-2. MRI 検査の安全性、リスクの説明、文書による同意取得

MRI カード非保有者(心臓植込みデバイス本体は MRI 対応であること)においては、MRI 検査依頼医師(主治医)と MRI 検査のリスクを熟知している不整脈専門医の両者により、MRI 検査の必要性および起こり得るリスクを患者に十分説明を行い、明らかに MRI 検査を行うことのベネフィットが、リスクを上回ると考えられる場合に限り、文書による同意取得\*を得て検査を行う。その際、MRI 検査のプロトコル等に関しては、必要に応じて放射線診断専門医がアドバイスを行う。

\*添付の同意文書を参考のこと

## 3. MRI 非対応心臓植込みデバイス患者における MRI 検査

### 3-1. 心臓植込みデバイス患者の MRI 検査の安全性のクラス分類 (表 3)

表 3.に、本ステートメント改訂で参考とした MRI 検査の安全性の推奨クラス分類を示す。

表 3. 安全性の推奨クラス分類

クラス I	：検査の安全性が保たれ、広く見解が一致している
クラス IIa	：検査の安全性がほぼ確立している
クラス IIb	：検査の安全性が十分確立しているとは言えない
クラス III	：検査の安全性が確立されていない

### 3-2. MRI カード非保有者の MRI 検査の安全性の推奨クラス (表 4)

MRI カード保有者が、施設基準と実施条件(2024 年 1 月改訂の施設要件)を満たし、MRI カードに記載の撮像条件に基づいて行う MRI 検査のみが安全性のクラス 1 推奨となる。

表 4. 心臓植込みデバイス患者の MRI 検査における安全性の推奨クラス

**クラス I**

1. MRI カード保有者であり、施設要件（施設基準・実施条件）<sup>注1</sup>を満たした医療機関において院内プロトコールに基づいて行う MRI 検査

**クラス IIa**

1. 新たな施設要件（施設基準・実施条件）<sup>注2</sup>を満たした医療機関において、臨床的に異常のない MRI 非対応経静脈リード（legacy lead）<sup>注3</sup>が、条件付き MRI 対応心臓植込みデバイス本体と接続されている患者における MRI 検査。
2. 新たな施設要件<sup>注2</sup>を満たした医療機関において、経静脈リードおよび接続された心臓植込みデバイス本体はいずれも MRI 対応であるが、リードと本体のメーカーが異なる場合（mixed-brand）の MRI 検査
3. 新たな施設要件<sup>注2</sup>を満たした医療機関において、遺残リードのない心臓植込みデバイス患者では、臨床上の必要性があれば MRI 撮像を複数回施行することは可能である<sup>注4</sup>
4. 新たな施設要件<sup>注2</sup>を満たした医療機関において、早期 MRI 撮像の必要な新規植込み（条件付き）MRI 対応心臓植込みデバイス患者の植込み後 6 週未満に行う MRI 検査

**クラス IIb**

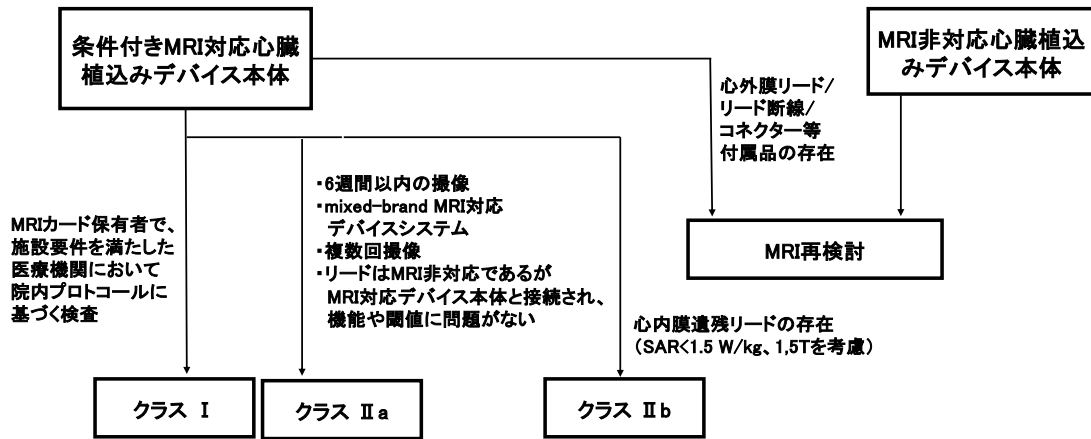
1. 新たな施設要件<sup>注2</sup>を満たした医療機関において、心内膜遺残リードを有している場合の MRI 検査

脚注：

1. 条件付き MRI 対応心臓植込みデバイス患者（MRI カード保有者）に対する MRI 検査を行う施設基準と実施条件の改訂（2024 年 1 月改訂）
2. MRI カード非保有者の MRI 検査の新たな施設基準と実施条件（2024 年 1 月新設）
3. リード機能およびペーシング閾値が正常で、リード不全（断線や被覆不全）が通常のデバイスチェックで確認されず、心外膜リード・遺残リード／遺残デバイスやコネクター等がない場合
4. ただし、不具合が発生した場合には、原則として次回の MRI 検査は控える

### 3-3. 心臓植込みデバイス患者に MRI 検査を行う場合のフローチャート

図



#### 4. MRI カード保有者・非保有者の MRI 検査の安全性の推奨クラス (表 4)

##### 4-1.

MRI カード保有者であり、施設要件<sup>注1</sup>を満たした医療機関において院内プロトコルに基づいて行う MRI 検査 (クラス I)

注1. 条件付き MRI 対応心臓植込みデバイス患者 (MRI カード保有者) に対する MRI 検査の施設基準と実施条件の改訂 (参考. 2024 年 1 月改訂)

条件付き MRI 対応心臓植込みデバイスは、同一メーカーの本体とリードの特定の組み合わせに対して承認されており、本体とリードがそれぞれ MRI 対応であっても、異なるメーカーの組み合わせは厳密には MRI 対応には適用されない。条件付き MRI 対応心臓植込みデバイスの安全性を評価する目的で多施設ランダム化比較試験が実施された。<sup>1,4</sup>MRI 対応ペースメーカ (EnRhythm, Medtronic) を新規に植込んだ患者を、植込み後 9~12 週間後に MRI 検査を施行する群と無施行の 2 群に分けて、有害事象を検討した。

<sup>1</sup>撮像は 1.5T MRI を使用し、最大 SAR 2 W/kg で行われ、撮像部位は頭部と腰椎に限定された。撮像直後と 1 か月後のチェックにおいてペーシング閾値の上昇や、心内電位の減高を認めた例はなかった。また、撮像中に有害事象は発生しなかった。続いて行われた MRI 対応ペースメーカ (Advisea, Medtronic) の多施設ランダム化比較試験では、撮像部位に制限は設けられなかった。<sup>2,4</sup> 植込み後 9~12 週間後に 1.5T MRI で最大 SAR 2 W/kg の条件で行われたが、MRI 関連の合併症はなかった。条件付き MRI 対応 ICD でも多施設ランダム化比較試験が実施された。<sup>3</sup> シングルチャンバーまたはデュアルチャンバーの ICD システム (Evera, Medtronic) を植込んで、その 9~12 週間後に胸部、頸部、または頭部の MRI 検査を行う群と無施行の 2 群に分けた。撮像は 1.5T MRI で最大 SAR 2 W/kg の条件であった。MRI 検査中に持続性心室性不整脈を認めたものではなく、また検査後に心室ペーシング閾値に有意な変化は認められなかった。

さらに、前向き多施設観察研究も多数報告されている。<sup>5-9</sup> MRI 検査後にペーシング閾値や、心内電位の波高変化などの有害事象を認めた例はほとんどないが、バイオトロニックの条件付き MRI 対応ペースメーカの試験において、MRI 検査の 4 日後に心嚢液貯留を伴う心膜炎を認め、後日心室リード再留置を必要としたものが一例あり、重篤な有害事象とされた (ペースメーカ EntovisDR-T、心室リード Setrox)。<sup>8</sup> また、ICD 患者を対象とした前向き観察研究では<sup>5,9</sup> MRI 検査直後と 1 か月後に行ったチェックではペーシング閾値や心内電位の波高に変化を認めたものはなかった。さらに、MRI 検査後の観察期間中に VT/VF が発生した例では、それらの検出能の低下は認めなかった。<sup>9</sup>

臨床試験では患者数や検討できるデバイスやリードの種類には限界がある。このため、患者の体格、リードの種類や位置に加えて、撮像部位や撮像エネルギーなど数多くのパラメータを変化させて有害事象を評価するコンピュータシミュレーションがなされた。Wilkoff らの MRI 対応ペースメーカのシミュレーションでは、<sup>10</sup> MRI 検査後にペーシング閾値が 0.5V 以上上昇する確率は、胸部の撮像で 1/70,000 であり、また頭部や下半身の撮像では 1/10,000,000 と報告された。また Gold ら<sup>11</sup> の MRI 対応 ICD システムの研究では全身撮像によりペーシング閾値が 0.5V 以上上昇する確率は 1/160,000 以下と計算された。彼らは、さらに MRI 対応 ICD をイヌなどの動物に植込み、MRI 検査の前後で心室細動を誘発して除細動を行ったが、細動波の検出能低下は認めなかった。



#### ・院内プロトコール作成

MRI 検査時のデバイスプログラム変更は、検査前に手動で行うか、一部のデバイスでは MRI の磁場変化を察知して自動的に MRI モードに変更されるものもある。ペーシング依存の有無を確認し、ペーシングモード(非同期または抑制)の選択とレート設定を行う。ICD では頻脈性不整脈の検出と治療をオフにする。MRI 検査中の有害事象として、断続的なペーシング依存患者における心室ペーシング抑制、あるいは 血行動態の破綻する心室性頻脈性不整脈の発生などがある。また両室ペースメーカー患者では、両心室ペーシングがなされず心不全が悪化する可能性がある。これらの理由から、適切な MRI 検査を行うために 3 学会が提唱した実施条件を含む施設内ワークフローを設定する必要がある(「条件付き MRI 対応心臓植込みデバイス患者(MRI カード保有者)の MRI 検査の施設基準の改訂[参考]」(2024 年 1 月改訂))。

#### 4-2.

**新たな施設要件を満たした医療機関<sup>※1</sup>において、臨床的に異常のない MRI 非対応経静脈リード (legacy lead) <sup>※2</sup>が、条件付き MRI 対応心臓植込みデバイス本体と接続されている患者における MRI 検査 (クラス IIa)**

注 1: MRI カード非保有者の MRI 検査の新たな施設基準および実施条件

(表 1 および表 2. 2024 年 1 月新設)

注 2: リード機能およびペーシング閾値が正常で、リード不全 (断線や被覆不全) が通状のデバイスチェックで確認されず、心外膜リード・遺残リード/遺残デバイスやコネクター等がない場合

MRI 非対応ペースメーカー/リード (いわゆる Legacy デバイス/リード) 植込み症例の MRI 撮像は 2000 年初頭に、ペーシング依存例は除外されていたものの、1.5T MRI を使用した前向き研究が報告された<sup>1,2</sup>。リセットや、ペーシング閾値上昇等の合併症が比較的低い頻度で生じたものの、十分なモニタリングと緊急対応可能な条件のもとでは Legacy デバイスであっても MRI 撮像が可能であることが示された。しかし、2007 年に発表された AHA ガイドラインにおいては、これらのエビデンスはまだ特定の施設に限定した経験であることから、基本的には従来同様デバイス植込み患者の MRI 撮像は推奨されていない。<sup>3</sup>一方、in vivo および in vitro の研究において 2000 年以降に製造されたペースメーカーは”modern device”とよばれ、電磁場環境に対する耐性が上昇していることも示され<sup>4</sup>、2017 年には 1000 例を超える MRI 撮像の単施設研究<sup>5</sup>、多施設共同試験<sup>6</sup>の結果が発表され、多くの症例では安全に撮像可能であることが報告された。これらの結果をうけ、2017 年に HRS からコンセンサスステートメントが、2021 年には ESC ガイドラインが改訂<sup>7,8</sup>され、Legacy デバイス/リードであってもリードがデバイスに接続されている場合の MRI 検査はクラス II a の推奨となっている。これらの大規模試験を含む 5000 例をこえるメタ解析が報告<sup>9,10</sup>されているが、2020 年に発表されたメタ解析<sup>10</sup>によると、死亡例や急性期不適切ショック作動はないものの、電気的リセット 1.4%、軽度のデバイスパラメータの異常 1.1%、何らかの不快症状 0.7%、不適切ペーシング 0.4%、デバイス不全 0.1%等の報告が認められている。

これらのイベント発生率は少数とはいえ、条件付き MRI 対応心臓植込みデバイスの MRI 撮像経験<sup>11-14</sup>に比べると当然高く、特に電気的リセットは 1%を超えた無視できない頻度で発生している。電気的リセットでは、心停止など重篤なトラブルに結びつく可

能性も報告<sup>15</sup>されている。MRI 撮像は検査であり治療行為ではないこと、すでに条件付き MRI 対応心臓植込みデバイス患者の MRI 検査が安全に施行されている現状を考慮すると、MRI 非対応デバイス患者の MRI 撮像に伴う電気的問題点は少数ではあるものの許容し難い。上記以外にも interrogation ができない、あるいはデバイス表示の誤りにより交換が必要となった例などのデバイストラブル発生も、上述の大規模研究<sup>6</sup>や、最近の 970 例の多施設研究<sup>16</sup>においても報告されている。そして現在、メーカーによっては MRI 対応デバイスのみが販売されている一方で、非対応リード患者が依然として多数存在する現状を鑑み、本ステートメントでは MRI 非対応デバイス撮像に伴う電氣的トラブルを防ぐ目的で上記の推奨を行うこととする（図 1 参照）。

ただし、MRI 対応カードを有しない症例における、MRI 撮像の適応を決める際には、MRI 検査を行うことの優位性が予想されるリスクを明らかに上回ることを確認した上で、撮像前後のデバイスのチェックと撮像方法については事前に放射線診断専門医と相談し、適切なデバイス設定や MRI 撮像方法を検討しておく。また、MRI 検査後には設定や電氣的パラメータに有意な変化がないことを確認しておく必要もある。もし変化を認めた場合には、慎重な対応とその後の注意深い経過観察が必要となる。

#### 4-3.

**新たな施設要件を満たした医療機関<sup>注1</sup>において、経静脈リードおよび接続された心臓植込みデバイス本体はいずれも MRI 対応であるが、リードと本体のメーカーが異なる場合（mixed-brand）の MRI 検査（クラス IIa）**

注 1： MRI カード非所有者の MRI 検査の新たな施設基準および実施条件  
（表 1 および表 2. 2024 年 1 月新設）

条件付き MRI 対応デバイスシステムは、各メーカーが自社製リードおよび本体を用いた試験の結果、MRI による機器および人体への安全性を確認したものである。従って、これまで同メーカーのリードとデバイス本体の組み合わせで使用する場合は MRI 対応としており、異なるメーカーの場合には、リードおよびデバイス本体がそれぞれ MRI 対応であっても、MRI 対応として扱われなかった。しかし、これまでの臨床試験において、MRI 対応リード、あるいは本体の異なるメーカーが混在して使用されている患者における MRI 検査についての調査が行われている。König ら<sup>1</sup>は、異なるメーカーの MR 対応リードおよび本体を使用している患者に 227 件の MRI 検査を行いデバイスの不具合や患者への影響について検討した結果、臨床的に問題となる合併症は生じなかったと報告した。Minaskeian ら<sup>2</sup>は MR 対応リードだけでなく、MR 非対応リードについても、メーカーの異なるデバイス本体との組み合わせデバイス患者を調査し、異なるメーカーのリードと本体の組み合わせ、同メーカーの本体とリードの組み合わせ、のいずれにおいてもデバイス機能や患者への有害事象などの臨床的問題はなかったことを報告した。

MRI 対応デバイスシステムでの他社製リード／デバイス本体の組合せ使用した場合においても、同一メーカーを使用した場合とリスクは変わらないと考えられる。ただし、これらの調査は、いずれも 1.5T の MRI 装置が使用されており、3T の MRI 検査については報告がなされていない。国内においても、宮島ら<sup>3,4</sup>はファントムを用いた他社製リード／デバイス本体の組み合わせによる発熱試験を行っているが、同一メーカー製品

の組み合わせと比較した場合し、明らかな相違はなかったことを報告した。MRI 検査に際しては、患者の自己心拍に応じて適切な MRI モードを設定し、検査中のモニタリングを適切に実施することが肝要である。フランスにおけるステートメント<sup>5</sup>でも、他社製リード／デバイス本体の組み合わせであっても MRI 対応デバイスシステムと同様のワークフローを用いて検査を行うことができると記載されている。

新規デバイス植込み時にリードとデバイス本体が MRI 対応であっても異なるメーカーの組み合わせ (mixed-brand) を行った場合には、MRI カードは発行されず、MRI 検査の安全性はクラス IIa 推奨となる。そのため MRI 検査を行う場合は、新たな施設要件 (表 1 および表 2) を満たした医療機関に限られ、検査中の循環器医師の立ち会いや登録制度への患者登録、など種々の制約が課せられる点に注意し、患者へもその旨説明する。

#### 4-4.

新たな施設要件を満たした医療機関<sup>注1</sup>において、遺残リードのない心臓植込みデバイス患者では、臨床上の必要性があれば MRI 撮像を複数回施行することは可能である<sup>注2</sup> (クラス IIa)

注 1: MRI カード非所有者の MRI 検査の新たな施設基準および実施条件  
(表 1 および表 2, 2024 年 1 月新設)

注 2: ただし、不具合が発生した場合には、原則として次回の MRI 検査は控える

必要に応じて繰り返し MRI を実施することは合理的であり、画像検査間の最小間隔または実施される検査の最大数に関する制限はない。複数の MRI スキャンを受けた患者を対象とした研究では、実施された MRI スキャンの回数または検査間の間隔に関連するデバイス機能の変化は示されていない。この見解を裏付ける調査として、いくつかの臨床試験がなされている。Nazarian らは、438 例のデバイス患者 (54%がペースメーカー、46%が除細動器を使用)における 555 件の MRI 検査について、デバイスの不具合や、患者への有害事象の有無につき調査した<sup>1</sup>。このうち複数回検査を行った患者は 15%であった (9%の患者が 2 回、6%の患者が 3 回以上施行)。MRI 検査に際しペースメーカー依存の患者においてはペーシングモードを非同期に変更し、その他の患者も必要に応じて影響を受けにくい設定に変更した上で、頻脈不整脈防止機能などの付加機能はオフとして撮像した。一過性にバックアップモードとなった事例、リード抵抗のわずかな増加、センシングシグナル、ペーシング閾値が変化した症例があったが、デバイスの再手術や再設定を要する事例はなかったと報告している。また、Junttila ら<sup>2</sup>は ICD 患者において複数回の MRI 検査を施行し、合併症なく安全に行えたと報告した。そのほかにも、デバイス患者において複数回の MRI 検査に関する臨床試験<sup>3,4</sup>では、MRI 検査による患者への健康被害やデバイスおよびリードの不具合などの有害事象はなかったことを報告している。さらに、MagnaSafe レジストリー<sup>5,6</sup>では、MR 非対応デバイス患者 1000 例のペースメーカー患者、500 例の ICD 患者において MRI 検査の影響を調査した。このうち、複数回の検査を受けた患者はペースメーカー患者で 22.6%、ICD 患者では 18%であった。部分的パワーリセットが 6 例に生じたが、重篤な有害事象は発生しなかった。安全に MRI 検査を施行するために、適切なモード設定と慎重な患者モニタリングが必須である。また、これらの報告は 1.5T の MRI 装置で施行されたものであり、3TMRI

による検討は未だ少ない報告例に限られている。

#### 4-5.

### 新たな施設要件を満たした医療機関<sup>注1</sup>において、早期 MRI 撮像の必要な条件付き MRI 対応心臓植込みデバイス患者の新規植込み後 6 週未満に行う MRI 検査 (クラス IIa)

注1： MRI カード非保有者の MRI 検査の新たな施設基準および実施条件 (表 1 および表 2. 2024 年 1 月新設)

上記はいずれもリード断線や心外膜リード、遺残リード/遺残デバイスがなく、リード機能およびペーシング閾値に問題のない患者に限られる。条件付き MRI 対応デバイス承認のために行われた臨床試験では、MRI 検査はデバイスの新規植込み 9~12 週以降に行われたものが多かった。この理由は、新規植込後 4 週間以内にはリードのデイスロジが発生しやすいこと、ジェネレータポケットの治癒やリードの心内膜固定 (癒着) に約 6 週間を要するとされていたためである。<sup>1</sup> 植込み後 6 週未満に MRI 検査を行う場合、ジェネレータが振動する可能性や電極リードのデイスロジや発熱による閾値変化などの有害事象が危惧されるため、各国のガイドラインは、いずれも MRI 検査は植込み後 6 週以降に行うよう推奨している。<sup>2-4</sup> しかしながらリードには強磁性体がほとんど含まれていないため、実際は有害事象が発生する可能性は極めて低いと考えられる。このため、患者のリスクとベネフィットの評価に基づいて、植込み後早期に MRI 検査を行うことは必ずしも禁忌とは言えないが、リードのデイスロジなどの発生しやすい新規デバイス植込み後 4 週間以内の非常に早期の MRI 検査には嚴重な注意が必要である。

これまで MRI (非) 対応デバイスシステムや mixed brand デバイスシステムの植込み後 6 週未満に MRI 検査を行った報告がいくつかなされている。<sup>5-11</sup> 撮像条件は 1.5T MRI で最大 SAR を 1.5W/kg 未満とし、頭蓋<sup>6-8</sup> や頸椎、腰椎<sup>10</sup> が撮像されたものが多いが、中には心臓<sup>9</sup> や胸椎<sup>10</sup> の撮像報告もある。デバイスやリード交換を要するような有害事象はほとんど発生していないが、Friedman らの報告では条件付き MRI 対応ペースメーカー植込み後 5 週目に頭蓋 MRI を撮像した一例において、右室インピーダンスが 550Ω から 950Ω に上昇したものがあったが (ペースメーカー SJM accent 2210, 右室リード SJM 1646T)、その後リード交換を要することはなかった。<sup>11</sup> Chandhry らは、完全房室ブロックに対して mixed brand デバイスシステムを植込んだ翌日に急性心筋炎の疑いで心臓 MRI を撮像した症例を報告したが、その際には有害事象は発生しなかった (ペースメーカー Enitra 8 SR-T, Biotronik, 右室リード CapSureFix Novus, Medtronic)。<sup>9</sup> また多数例の報告としては、Bhuva らの 970 例の検討がある。<sup>5</sup> これは 2014 年から 2019 年までに多施設で MRI 検査が行われたものを後ろ向きに集積したものである。31 例で植込み後 6 週以内に MRI 検査が行われたが、いずれも有意な閾値上昇やデバイスパラメータの変化はなく、デバイスやリード交換が必要となったものはなかった。

#### 4-6.

### 新たな施設要件を満たした医療機関<sup>註1</sup>において、心内膜遺残リードを有している場合のMRI検査（クラスIIb）

注1：MRIカード非保有者のMRI検査の新たな施設基準及び実施条件  
（表1および表2. 2024年1月新設）

デバイスに接続している場合に比べて、遺残リードでのMRI撮像では発熱の影響が大きくなると報告されている。<sup>1</sup>また、遺残リードの撮像報告は認められるものの<sup>2-9</sup>、単施設研究が多く、一報告毎の症例数も少ないため、Legacyデバイスに対するMRI撮像経験をまとめたメタ解析においても、遺残リードの撮像報告数は非常に少なく、<sup>9</sup>米国のステートメント<sup>10</sup>においてはMRI検査の再検討とされている。最近、遺残リードを対象とした最大の試験<sup>8</sup>が報告された。139例、200回のMRI撮像の経験で、通常操作モードの範囲内（全身SAR<2W/kg, 頭部3.2W/kg）で、1.5T MRIのみではあるものの、28.5%の胸部撮像も含むMRI撮像が行われた。5例で波高値の低下、皮下アレイ電極と胸骨ワイヤーを有する症例で胸部の熱感を生じたものの、リセットや電池電圧の変化等のデバイス異常はなく、リスクは低いと結論されている。もともと遺残リードはデバイスに接続されていないため、MRI撮像後に実際に有意な閾値上昇が存在しているかどうかは判断困難な場合も多く、実際には熱感や心筋焼灼に伴う不整脈等を生じない限り有害事象同定が困難な場合も多いと考えられる。MRI撮像前後にデバイスの取り外し、再植え込みが行われた研究<sup>2</sup>では、有意な閾値上昇やデバイスパラメータの変化は認められなかった。遺残リードの撮像に関してESCガイドライン<sup>11</sup>においては、80例の患者を対象とした試験<sup>3</sup>が引用され、同試験での撮像は1.5T MRIでSAR制限を1.5W/kg未満としていたため、この範囲内のSAR制限および、MRI撮像部位は胸郭外でペースメカ依存例でない1.5TMRIの場合に推奨されると記載されているが、報告数が少ない現状では、当ステートメントにおいても、撮像にあたってはこの条件に従うことが勧められる。また、In vitro実験では特にMRIボア内で端に位置すると発熱の影響が非常に大きくなることも知られている<sup>12</sup>ため、できるだけ中心に近いところで仰臥位となり、撮像を行うことが望ましい。

心外膜リードに関しては血流の影響が少なく、MRI環境下での発熱の影響が大きくなることが懸念され<sup>10,11</sup>、特に遺残リードとなった場合、in vitroの実験ではかなりの発熱が生じた報告も認められる。<sup>13</sup>現在まで心外膜リード装着患者に対するMRI撮像の報告<sup>14-21</sup>は世界で100例を少し超える程度と推測され、断裂したリードやコネクターを有する症例への撮像はさらに少なく、エビデンスには乏しいと言わざるを得ない。その中で多くは問題なく撮像が行われた報告が多いが、一部では著明な閾値や抵抗値の上昇、またその後使用不能となったリードの報告も存在する。<sup>20</sup>このような状況の中、本ステートメントでは心外膜リードを有する症例でのMRI撮像推奨を行うことは困難であるが、MRIの他に同等の情報を得る手段がなく、MRI撮像のベネフィットが非常に大きいと考えられる場合は、行うことを阻害するものではない。特に、2000年以降に植込みが行われている心外膜リードではトラブルが少なく、<sup>20</sup>最近、29例の心外膜リードの撮像経験が報告され、1.5W/kgに高周波エネルギーが制限された撮像で、1例で波高値が一過性に低下したものの、ほぼ全例で安全にMRIが施行できたとも報告されている。

### 3 学会合同ステートメント改訂ワーキンググループ

日本医学放射線学会：青木茂樹、平井俊範、平木隆夫、真鍋徳子

日本磁気共鳴医学会：阿部 修、黒田 輝、土井 司

日本不整脈心電学会：安部治彦、加藤律史、中井俊子、渡邊英一、清水 渉

外部評価委員：大友 邦（日本医学放射線学会）

佐久間肇（日本磁気共鳴医学会）

新田 隆（日本不整脈心電学会）

## References

### ・MRI カード非保有者のMRI 検査における新たな実施条件

1. Nazarian S, Hansford R, Roguin A, et al. A prospective evaluation of a protocol for magnetic resonance imaging of patients with implanted cardiac devices. *Ann Intern Med* 2011;155(7):415–424.
2. Cohen JD, Costa HS, Russo RJ. Determining the risks of magnetic resonance imaging at 1.5 tesla for patients with pacemakers and implantable cardioverter defibrillators. *Am J Cardiol* 2012;110(11):1631–1636.
3. Russo RJ, Costa HS, Silva PD, et al. Assessing the risks associated with MRI in patients with a pacemaker or defibrillator. *N Engl J Med* 2017;376:755–764.
4. Indik JH, Gimbel JR, Abe H, et al. 2017 HRS expert consensus statement on magnetic resonance imaging and radiation exposure in patients with cardiovascular implantable electronic devices. *Heart Rhythm* 2017; 14 (7): e97- e153.
5. Nazarian S, Roguin A, Zviman MM, et al. Clinical utility and safety of a protocol for noncardiac and cardiac magnetic resonance imaging of patients with permanent pacemakers and implantable-cardioverter defibrillators at 1.5 tesla. *Circulation* 2006;114(12):1277–1284.
6. Gimbel JR, Zarghami J, Machado C, et al. Safe scanning, but frequent artifacts mimicking bradycardia and tachycardia during magnetic resonance imaging (MRI) in patients with an implantable loop recorder (ILR). *Ann Noninvasive Electrocardiol* 2005;10(4):404–408.
7. Gimbel JR, Bello D, Schmitt M, et al. Advisa, M. R. I. System Study Investigators. Randomized trial of pacemaker and lead system for safe scanning at 1.5 Tesla. *Heart Rhythm* 2013;10(5):685–691.
8. Wilkoff BL, Bello D, Taborsky M, et al. EnRhythm, M. R. I. SureScan Pacing System Study Investigators. Magnetic resonance imaging in patients with a pacemaker system designed for the magnetic resonance environment. *Heart Rhythm* 2011;8(1):65–73.
9. Gold MR, Sommer T, Schwitter J, et al. Evera, M. R. I. Study In- vestigators. Full-Body MRI in patients with an implantable cardioverter- defibrillator: primary results of a randomized study. *J Am Coll Cardiol* 2015;65(24):2581–2588.
10. Bailey WM, Mazur A, McCotter C, et al. Pro, M. R. I. Study Investigators. Clinical safety of the ProMRI pace- maker system in patients subjected to thoracic spine and cardiac 1.5-T magnetic resonance imaging scanning conditions. *Heart Rhythm* 2016;13(2):464–471.
11. Savoure A, Mechulan A, Burban M, et al. The Kora pacemaker is safe and effective for magnetic resonance imaging. *Clin Med Insights Cardiol* 2015;9:85–90.
12. Bailey WM, Rosenthal L, Fananapazir L, et al., ProMRI/ProMRI AFFIRM Study Investigators. Clinical safety of the ProMRI pacemaker system in patients subjected to head and lower lumbar 1.5-T magnetic resonance imaging scanning conditions. *Heart Rhythm* 2015;12(6):1183–1191.
13. Raphael CE, Vassiliou V, Alpendurada F, et al. Clinical value of cardiovascular magnetic resonance in patients with MR-conditional pacemakers. *Eur Heart J Cardiovasc Imaging* 2016;17(10):1178–1185.
14. Wollmann CG, Steiner E, Vock P, et al. Monocenter feasibility study of the MRI compatibility of the Evia pacemaker in combination with Safio S pacemaker lead. *J*

- Cardiovasc Magn Reson 2012;14:67.
15. Martin ET, Coman JA, Shellock FG, et al. Magnetic resonance imaging and cardiac pacemaker safety at 1.5-Tesla. *J Am Coll Cardiol* 2004;43(7):1315–1324.
  16. Mollerus M, Albin G, Lipinski M, et al. Cardiac biomarkers in patients with permanent pacemakers and implantable cardioverter-defibrillators undergoing an MRI scan. *Pacing Clin Electrophysiol* 2008;31(10):1241–1245.
  17. Mollerus M, Albin G, Lipinski M, et al. Magnetic resonance imaging of pacemakers and implantable cardioverter-defibrillators without specific absorption rate restrictions. *Europace* 2010;12(7):947–951.
  18. Gimbel JR. Magnetic resonance imaging of implantable cardiac rhythm devices at 3.0 tesla. *Pacing Clin Electrophysiol* 2008;31(7):795–801.
  19. Haeusler KG, Koch L, Ueberreiter J, et al. Safety and reliability of the insertable Reveal XT recorder in patients undergoing 3 Tesla brain magnetic resonance imaging. *Heart Rhythm* 2011;8(3):373–376.
  20. Blaschke F, Lacour P, Walter T, et al. Cardiovascular magnetic resonance imaging in patients with an implantable loop recorder. *Ann Noninvasive Electrocardiol* 2016;21(3):319–324.
  21. Wong JA, Yee R, Gula LJ, et al. Feasibility of magnetic resonance imaging in patients with an implantable loop recorder. *Pacing Clin Electrophysiol* 2008; 31(3):333–337.
- ・MRIカード保有者であり、施設要件(施設基準・実施条件)を満たした医療機関において院内プロトコールに基づいて行うMRI検査(クラスI)
1. Wilkoff BL, Bello D, Taborsky M, Vymazal J, Kanal E, Heuer H, Hecking K, Johnson WB, Young W, Ramza B, et al. Magnetic resonance imaging in patients with a pacemaker system designed for the magnetic resonance environment. *Heart Rhythm*. 2011;8:65-73. doi: 10.1016/j.hrthm.2010.10.002
  2. Gimbel JR, Bello D, Schmitt M, Merkely B, Schwitter J, Hayes DL, Sommer T, Schloss EJ, Chang Y, Willey S, et al. Randomized trial of pacemaker and lead system for safe scanning at 1.5 Tesla. *Heart Rhythm*. 2013;10:685-691. doi: 10.1016/j.hrthm.2013.01.022
  3. Gold MR, Sommer T, Schwitter J, Al Fagih A, Albert T, Merkely B, Peterson M, Ciuffo A, Lee S, Landborg L, et al. Full-body MRI in patients with an implantable cardioverter-defibrillator: primary results of a randomized study. *J Am Coll Cardiol*. 2015;65:2581-2588. doi: 10.1016/j.jacc.2015.04.047
  4. Shenthar J, Milasinovic G, Al Fagih A, Gotte M, Engel G, Wolff S, Tse HF, Herr J, Carrithers J, Cerkenik J, et al. MRI scanning in patients with new and existing CapSureFix Novus 5076 pacemaker leads: randomized trial results. *Heart Rhythm*. 2015;12:759-765. doi: 10.1016/j.hrthm.2014.12.035
  5. Awad K, Griffin J, Crawford TC, Lane Cox S, Ferrick K, Mazur A, Pena RE, Lloyd SG, Michalski J, Johnson W, et al. Clinical safety of the Iforia implantable cardioverter-defibrillator system in patients subjected to thoracic spine and cardiac 1.5-T magnetic resonance imaging scanning conditions. *Heart Rhythm*. 2015;12:2155-2161. doi: 10.1016/j.hrthm.2015.06.002
  6. Savoure A, Mechulan A, Burban M, Olivier A, Lazarus A. The Kora Pacemaker is Safe and Effective for Magnetic Resonance Imaging. *Clin Med Insights Cardiol*. 2015;9:85-90. doi:



10.4137/CMC.S24976

7. Bailey WM, Rosenthal L, Fananapazir L, Gleva M, Mazur A, Rinaldi CA, Kypta A, Merkely B, Woodard PK, Pro MRIPASI. Clinical safety of the ProMRI pacemaker system in patients subjected to head and lower lumbar 1.5-T magnetic resonance imaging scanning conditions. *Heart Rhythm*. 2015;12:1183-1191. doi: 10.1016/j.hrthm.2015.02.010
8. Bailey WM, Mazur A, McCotter C, Woodard PK, Rosenthal L, Johnson W, Mela T, Pro MRISI. Clinical safety of the ProMRI pacemaker system in patients subjected to thoracic spine and cardiac 1.5-T magnetic resonance imaging scanning conditions. *Heart Rhythm*. 2016;13:464-471. doi: 10.1016/j.hrthm.2015.09.021
9. Nazarian S, Cantillon DJ, Woodard PK, Mela T, Cline AM, Strickberger AS, Investigators MRIR. MRI Safety for Patients Implanted With the MRI Ready ICD System: MRI Ready Study Results. *JACC Clin Electrophysiol*. 2019;5:935-943. doi: 10.1016/j.jacep.2019.05.010
10. Wilkoff BL, Albert T, Lazebnik M, Park SM, Edmonson J, Herberg B, Golnitz J, Wixon S, Peltier J, Yoon H, et al. Safe magnetic resonance imaging scanning of patients with cardiac rhythm devices: a role for computer modeling. *Heart Rhythm*. 2013;10:1815-1821. doi: 10.1016/j.hrthm.2013.10.009
11. Gold MR, Kanal E, Schwitter J, Sommer T, Yoon H, Ellingson M, Landborg L, Bratten T. Preclinical evaluation of implantable cardioverter-defibrillator developed for magnetic resonance imaging use. *Heart Rhythm*. 2015;12:631-638. doi: 10.1016/j.hrthm.2014.12.012

・新たな施設要件（施設基準・実施条件）を満たした医療機関において、臨床的に異常のないMRI非対応経静脈リード（legacy lead）が、MRI対応心臓植込みデバイス本体と接続されている患者におけるMRI検査（クラスIIa）

1. Martin ET, Coman JA, Shellock FG, et al. Magnetic resonance imaging and cardiac pacemaker safety at 1.5-Tesla. *J Am Coll Cardiol*. 2004;43(7):1315-24.
2. Sommer T, Naehle CP, Yang A et al. Strategy for safe performance of extrathoracic magnetic resonance imaging at 1.5 tesla in the presence of cardiac pacemakers in non-pacemaker-dependent patients: a prospective study with 115 examinations. *Circulation*. 2006;114(12):1285-92.
3. Levine GN, Gomes AS, Arai AE, et al. Safety of magnetic resonance imaging in patients with cardiovascular devices: an American heart association scientific statement from the Committee on Diagnostic and Interventional Cardiac Catheterization, Council on Clinical Cardiology, and the Council on Cardiovascular Radiology and Intervention: endorsed by the American College of Cardiology Foundation, the North American Society for Cardiac Imaging, and the Society for Cardiovascular Magnetic Resonance. *Circulation* 2007;116:2878–2891.
4. Roguin A, Zviman MM, Meininger GR, et al. Modern pacemaker and implantable cardioverter/defibrillator systems can be magnetic resonance imaging safe: in vitro and in vivo assessment of safety and function at 1.5T. *Circulation*.2004;110(5):475-82.
5. Nazarian S, Hansford R, Rahsepar AA, et al. Safety of Magnetic Resonance Imaging in Patients with Cardiac Devices. *N Engl J Med*. 2017 Dec 28;377(26):2555-2564.
6. Russo RJ, Costa HS, Silva PD, et al. Assessing the risks associated with MRI in patients with a pacemaker or defibrillator. *N Engl J Med* 2017;376:755-764.

7. Indik JH, Gimbel JR, Abe H, et al. 2017 HRS expert consensus statement on magnetic resonance imaging and radiation exposure in patients with cardiovascular implantable electronic devices. *Heart Rhythm*. 2017 Jul;14(7):e97-e153.
8. Glikson M, Nielsen JC, Kronborg MB et al. 2021 ESC Guidelines on cardiac pacing and cardiac resynchronization therapy. *Eur Heart J*. 2021;42:3427-3520.
9. Shah AD, Morris MA, Hirsh DS, et al. Magnetic resonance imaging safety in nonconditional pacemaker and defibrillator recipients: A meta-analysis and systematic review. *Heart Rhythm*. 2018 Jul;15(7):1001-1008.
10. Munawar DA, Chan JEZ, Emami M et al. Magnetic resonance imaging in non-conditional pacemakers and implantable cardioverter-defibrillators: a systematic review and meta-analysis *Europace* 2020; 22, 288–298
11. Wilkoff BL, Bello D, Taborsky M, Vymazal J, Kanal E, Heuer H, Hecking K, Johnson WB, Young W, Ramza B, et al. Magnetic resonance imaging in patients with a pacemaker system designed for the magnetic resonance environment. *Heart Rhythm*. 2011;8:65-73. doi: 10.1016/j.hrthm.2010.10.002
12. Gimbel JR, Bello D, Schmitt M, Merkely B, Schwitter J, Hayes DL, Sommer T, Schloss EJ, Chang Y, Willey S, et al. Randomized trial of pacemaker and lead system for safe scanning at 1.5 Tesla. *Heart Rhythm*. 2013;10:685-691. doi: 10.1016/j.hrthm.2013.01.022
13. Gold MR, Sommer T, Schwitter J, Al Fagih A, Albert T, Merkely B, Peterson M, Ciuffo A, Lee S, Landborg L, et al. Full-body MRI in patients with an implantable cardioverter-defibrillator: primary results of a randomized study. *J Am Coll Cardiol*. 2015;65:2581-2588. doi: 10.1016/j.jacc.2015.04.047
14. Shenthar J, Milasinovic G, Al Fagih A, Gotte M, Engel G, Wolff S, Tse HF, Herr J, Carrithers J, Cerkenvenik J, et al. MRI scanning in patients with new and existing CapSureFix Novus 5076 pacemaker leads: randomized trial results. *Heart Rhythm*. 2015;12:759-765. doi: 10.1016/j.hrthm.2014.12.035
15. Gimbel JR. Unexpected asystole during 3T magnetic resonance imaging of a pacemaker – dependent patient with a ‘modern’ pacemaker. *Europace*2009;11: 1241–1242.
16. Bhuvana AN, Moralee R, Bruncker T et al. Evidence to support magnetic resonance conditional labelling of all pacemaker and defibrillator leads in patients with cardiac implantable electronic devices. *Eur Heart J*. 2022;43(26):2469-2478.

・新たな施設要件を満たした医療機関において、経静脈リードおよび接続された心臓植込みデバイス本体はいずれも MRI 対応であるが、リードと本体のメーカーが異なる場合 (mixed-brand) の MRI 検査 (クラス IIa)

1. König CA, Tinhofer F, Puntus T, et al. Is diversity harmful?-Mixed brand cardiac implantable electric devices undergoing magnetic resonance imaging. *Wien Klin Wochenschr* 2022; 134:286-293.
2. Minaskeian N, Hajnal SP, Liu MB, et al. Safety of magnetic resonance imaging in patients with cardiac implantable electric devices with generator and lead(s) mismatch. *J Applied Clinical Medical Physics*. 2022; 23: e13520
3. 宮島敦子、青木茂樹、黒田輝、他 「他社製ペースメーカー／リード組合せ使用時の MRI 検査に及ぼす影響評価と安全対策に関する実証試験」  
厚生労働科学研究費補助金 (医薬品・医療機器レギュラトリーサイエンス研究事

- 業)、令和4年研究分担報告書 P27-35.
4. 安部治彦、加藤律史、中井俊子、渡邊英一. 「他社製ペースメーカー/リード組合せ使用時のMRI検査に及ぼす影響評価と安全対策に関する調査研究」厚生労働科学研究費補助金(医薬品・医療機器レギュラトリーサイエンス研究事業)、令和4年研究分担報告書 P37-55.
  5. Gandjbakhch E, Dacher JN, Taieb J, et al. Joint Position Paper of the Working Group of Pacing and Electrophysiology of the French Society of Cardiology and the French Society of Diagnostic and Interventional Cardiac and Vascular Imaging on magnetic resonance imaging in patients with cardiac electronic implantable devices. *Archives of Cardiovascular Disease* 2020; 113: 473-484
- ・新たな施設要件を満たした医療機関において、遺残リードのない心臓植込みデバイス患者では、臨床上の必要性があればMRI撮像を複数回施行することは可能である(クラスIIa)
1. Nazarian S, Hansford R, Roguin A, et al. A prospective evaluation of a protocol for magnetic resonance imaging of patients with implanted cardiac devices. *Ann Intern Med.* 2011; 155: 415-424.
  2. Junnttila MJ, Fishman JE, Lopera GA, et al. Safety of serial MRI in patients with implantable cardioverter defibrillators. *Heart* 2011; 97: 1852-1856.
  3. Martin ET, Coman JA, Shellock FG, et al. Magnetic resonance imaging and cardiac pacemaker safety at 1.5-Tesla. *J Am Coll Cardiol.* 2004; 43: 1315-1324.
  4. Cohen JD, Costa HS, Russo RJ. Determining the risks of magnetic resonance imaging at 1.5 tesla for patients with pacemakers and implantable cardioverter defibrillators. *Am J Cardiol.* 2012; 110: 1631-1636.
  5. Russo RJ. Determining the risks of clinically indicated nonthoracic magnetic resonance imaging at 1.5 T for patients with pacemakers and implantable cardioverter-defibrillators: rationale and design of the MagnaSafe Registry. *Am Heart J.* 2013; 165: 266-272.
  6. Russo RJ, Costa HS, Silva PD, et al. Assessing the Risks Associated with MRI in Patients with a Pacemaker or Defibrillator. *N Engl J Med* 2017; 376: 755-764.
- ・新たな施設要件を満たした医療機関において、早期MRI撮像の必要な新規植込み(条件付き)MRI対応心臓植込みデバイス患者に、新規植込み後6週間未満に行うMRI検査(クラスIIa)
1. Ellenbogen KA, Kay GN, Lau CP, Wilkoff BL. *Clinical Cardiac Pacing, Defibrillation, and Resynchronization Therapy*, 3rd Edition. Philadelphia, PA.: W.B. Saunders Company; 2007.
  2. Indik JH, Gimbel JR, Abe H, Alkmim-Teixeira R, Birgersdotter-Green U, Clarke GD, Dickfeld TL, Froelich JW, Grant J, Hayes DL, et al. 2017 HRS expert consensus statement on magnetic resonance imaging and radiation exposure in patients with cardiovascular implantable electronic devices. *Heart Rhythm.* 2017;14:e97-e153. doi: 10.1016/j.hrthm.2017.04.025
  3. Nogami A, Kurita T, Abe H, Ando K, Ishikawa T, Imai K, Usui A, Okishige K, Kusano K,

- Kumagai K, et al. JCS/JHRS 2019 guideline on non-pharmacotherapy of cardiac arrhythmias. *J Arrhythm*. 2021;37:709-870. doi: 10.1002/joa3.12491
4. Glikson M, Nielsen JC, Kronborg MB, Michowitz Y, Auricchio A, Barbash IM, Barrabes JA, Boriani G, Braunschweig F, Brignole M, et al. 2021 ESC Guidelines on cardiac pacing and cardiac resynchronization therapy. *Eur Heart J*. 2021;42:3427-3520. doi: 10.1093/eurheartj/ehab364
  5. Bhuvana AN, Moralee R, Bruncker T, Lascelles K, Cash L, Patel KP, Lowe M, Sekhri N, Alpendurada F, Pennell DJ, et al. Evidence to support magnetic resonance conditional labelling of all pacemaker and defibrillator leads in patients with cardiac implantable electronic devices. *Eur Heart J*. 2022;43:2469-2478. doi: 10.1093/eurheartj/ehab350
  6. Goldsher D, Jahshan S, Roguin A. Successful cervical MR scan in a patient several hours after pacemaker implantation. *Pacing Clin Electrophysiol*. 2009;32:1355-1356. doi: 10.1111/j.1540-8159.2009.02497.x
  7. McGuinn EM, Bhatia N, O'Leary JM, Crossley GH, Rottman JN. Emergent use of an MRI-conditional external pacemaker in a patient with sinus arrest facilitating diagnosis of a temporal lobe neoplasm. *HeartRhythm Case Rep*. 2016;2:296-299. doi: 10.1016/j.hrcr.2016.01.012
  8. Kovach C, Swirka M, McGuinn E, Honce JM, Groves DW, Tumolo AZ. Magnetic resonance imaging in a patient with temporary external pacemaker. *HeartRhythm Case Rep*. 2020;6:637-640. doi: 10.1016/j.hrcr.2020.06.012
  9. Chaudhry U, Svensson J, Mosen H, Mortzell D. Cardiac magnetic resonance imaging in a patient with temporary external pacemaker: a case report. *Eur Heart J Case Rep*. 2019;3:1-4. doi: 10.1093/ehjcr/ytz228
  10. Yadava M, Nugent M, Krebsbach A, Minnier J, Jessel P, Henrikson CA. Magnetic resonance imaging in patients with cardiac implantable electronic devices: a single-center prospective study. *J Interv Card Electrophysiol*. 2017;50:95-104. doi: 10.1007/s10840-017-0262-6
  11. Friedman HL, Acker N, Dalzell C, Shen WK, Asirvatham SJ, Cha YM, Hodge D, Felmlee J, Watson R, Friedman PA. Magnetic resonance imaging in patients with recently implanted pacemakers. *Pacing Clin Electrophysiol*. 2013;36:1090-1095. doi: 10.1111/pace.12213

・新たな施設要件を満たした医療機関において、心内膜遺残リードを有している場合のMRI検査（クラス IIb）

1. Langman DA, Goldberg IB, Finn JP, et al. Pacemaker lead tip heating in abandoned and pacemaker-attached leads at 1.5 Tesla MRI. *J Magn Reson Imaging* 2011;33(2):426-431.
2. Higgins JV, Gard JJ, Sheldon SH, Espinosa RE, et al. Safety and outcomes of magnetic resonance imaging in patients with abandoned pacemaker and defibrillator leads. *Pacing Clin Electrophysiol*. 2014;37:1284-90.
3. Padmanabhan D, Kella DK, Mehta R, et al. Safety of magnetic resonance imaging in patients with legacy pacemakers and defibrillators and abandoned leads. *Heart Rhythm* 2018;15:228-233.
4. Horwood L, Attili A, Luba F et al. Magnetic resonance imaging in patients with cardiac implanted electronic devices: focus on contraindications

- to magnetic resonance imaging protocols. *Europace*. 2017;19:812-817.
5. Vuorinen AM, Pakarinen S, Jaakkola I, et al. Clinical experience of magnetic resonance imaging in patients with cardiac pacing devices: unrestricted patient population. *Acta Radiol*. 2019;60(11):1414-1421.
  6. Bertelsen L, Petersen HH, Philbert BT et al. Safety of magnetic resonance scanning without monitoring of patients with pacemakers. *Europace*. 2017;19:818-823.
  7. Strach K, Naehle CP, Mühlsteffen A, et al. Low-field magnetic resonance imaging: increased safety for pacemaker patients? *Europace*. 2010;12:952-60.
  8. Schaller RD, Brunker T, Riley MP et al. Magnetic Resonance Imaging in Patients With Cardiac Implantable Electronic Devices With Abandoned Leads. *JAMA Cardiol* 2021;6(5):549-556.
  9. Munawar DA, Chan JEZ, Emami M et al. Magnetic resonance imaging in non-conditional pacemakers and implantable cardioverter-defibrillators: a systematic review and meta-analysis *Europace* 2020; 22, 288–298
  10. Indik JH, Gimbel JR, Abe H, et al. 2017 HRS expert consensus statement on magnetic resonance imaging and radiation exposure in patients with cardiovascular implantable electronic devices. *Heart Rhythm*. 2017 Jul;14(7):e97-e153.
  11. Glikson M, Nielsen JC, Kronborg MB et al. 2021 ESC Guidelines on cardiac pacing and cardiac resynchronization therapy. *Eur Heart J*. 2021;42:3427-3520.
  12. Nordbeck P, Fidler F, Weiss I, Warmuth M, Friedrich MT, Ehses P, Geistert W, Ritter O, Jakob PM, Ladd ME, Quick HH, Bauer WR. Spatial distribution of RF-induced E-fields and implant heating in MRI. *Magn Reson Med*. 2008 Aug;60(2):312-9. doi: 10.1002/mrm.21475..
  13. Balmer C, Gass M, Dave H, Duru F, Luechinger R. Magnetic resonance imaging of patients with epicardial leads: in vitro evaluation of temperature changes at the lead tip. *J Interv Card Electrophysiol* 2019;56:321\_326.
  14. Padmanabhan D, Kella DK, Mehta R, Kapa S, Deshmukh A, Mulpuru S, Jaffe AS, Felmlee JP, Jondal ML, Dalzell CM, Asirvatham SJ, Cha YM, Watson RE Jr, Friedman PA. Safety of magnetic resonance imaging in patients with legacy pacemakers and defibrillators and abandoned leads. *Heart Rhythm* 2018;15:228-233.
  15. Horwood L, Attili A, Luba F, Ibrahim EH, Parmar H, Stojanovska J, Gadoth-Goodman S, Fette C, Oral H, Bogun F. Magnetic resonance imaging in patients with cardiac implanted electronic devices: focus on contraindications to magnetic resonance imaging protocols. *Europace* 2017;19:812-817.
  16. Vuorinen AM, Pakarinen S, Jaakkola I, Holmstrom M, Kivisto S, Kaasalainen T. Clinical experience of magnetic resonance imaging in patients with cardiac pacing devices: unrestricted patient population. *Acta Radiol* 2019;60:1414-1421.
  17. Pulver AF, Puchalski MD, Bradley DJ, Minich LL, Su JT, Saarel EV, Whitaker P, Etheridge SP. Safety and imaging quality of MRI in pediatric and adult congenital heart disease patients with pacemakers. *Pacing Clin Electrophysiol* 2009;32:450-456.
  18. Bireley M, Kovach JR, Morton C, Cava JR, Pan AY, Nugent M, Samyn MM. Cardiac Magnetic Resonance Imaging (MRI) in Children is Safe with Most Pacemaker Systems, Including Those with Epicardial Leads. *Pediatric Cardiology* 2020;41:801–808
  19. Gakenheimer-Smith L, Etheridge SP, Niu MC, Ou Z, Presson AP, Whitaker P, Su J,

- Puchalski MD, Asaki SY, Pilcher T. MRI in pediatric and congenital heart disease patients with CIEDs and epicardial or abandoned leads. *Pacing Clin Electrophysiol.* 2020;43:797–804.
20. Vuorinen AM, Paakkanen R, Karvonen J, Sinisalo J, Holmström M, Kivistö S, Peltonen JI, Kaasalainen T. Magnetic resonance imaging safety in patients with abandoned or functioning epicardial pacing leads. *Eur Radiol.* 2022;32:3830-3838.
21. Ma YD, Watson RE Jr, Olson NE, et al. Safety of Magnetic Resonance Imaging in Patients with Surgically Implanted Permanent Epicardial Leads. *Heart Rhythm.* 2023; 20: 1111-1118. doi: 10.1016/j.hrthm.2023.04.003.